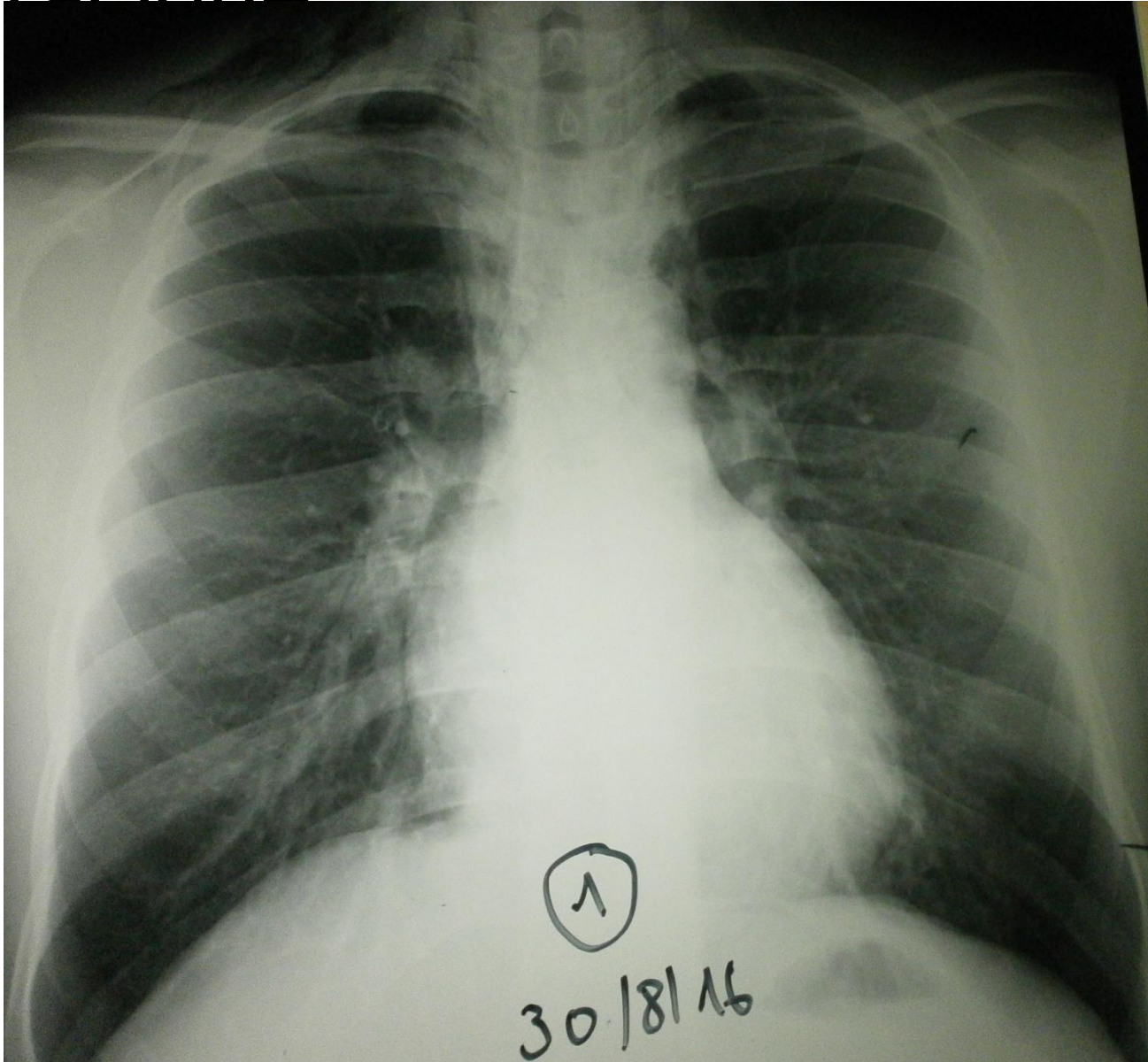
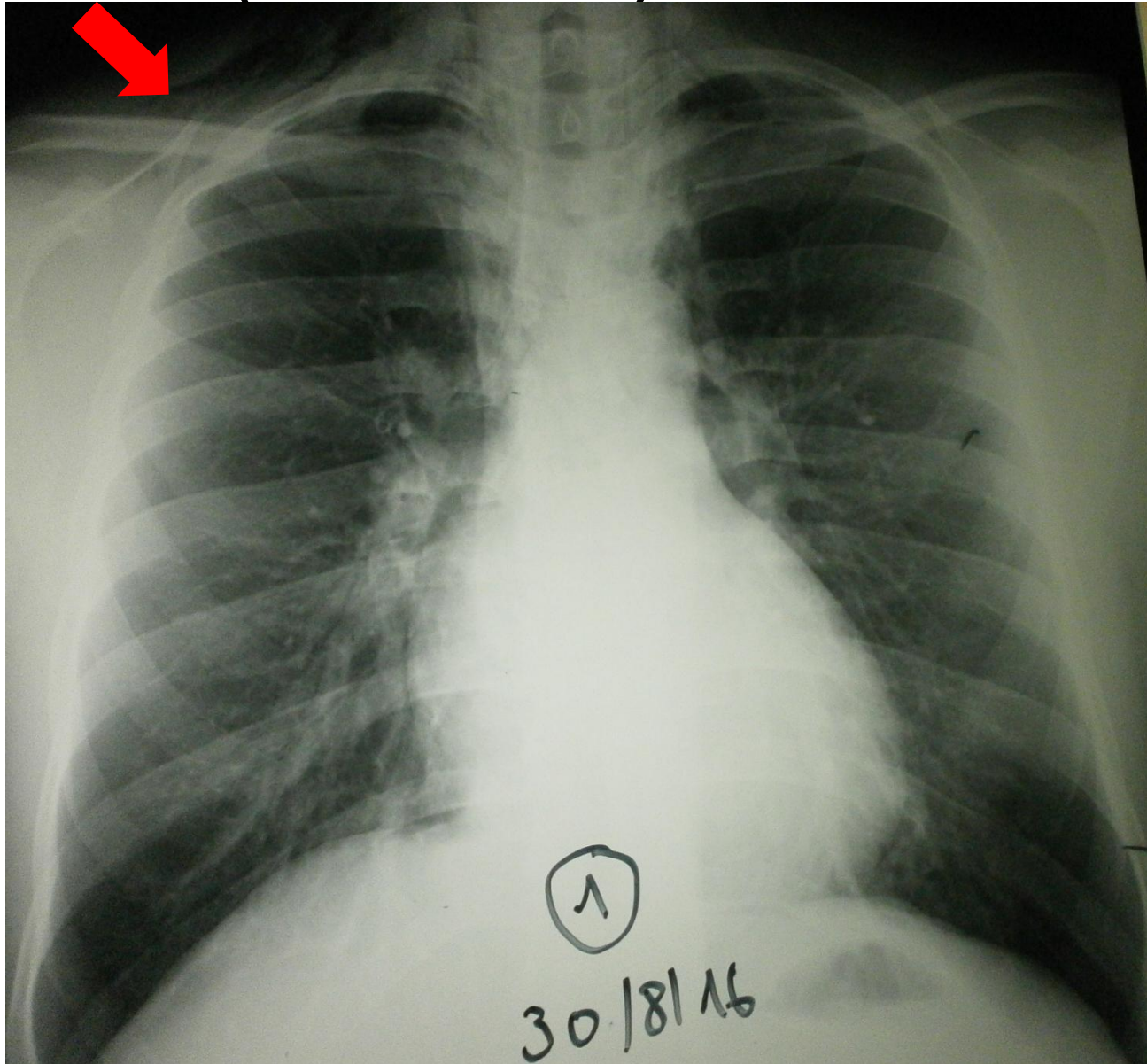


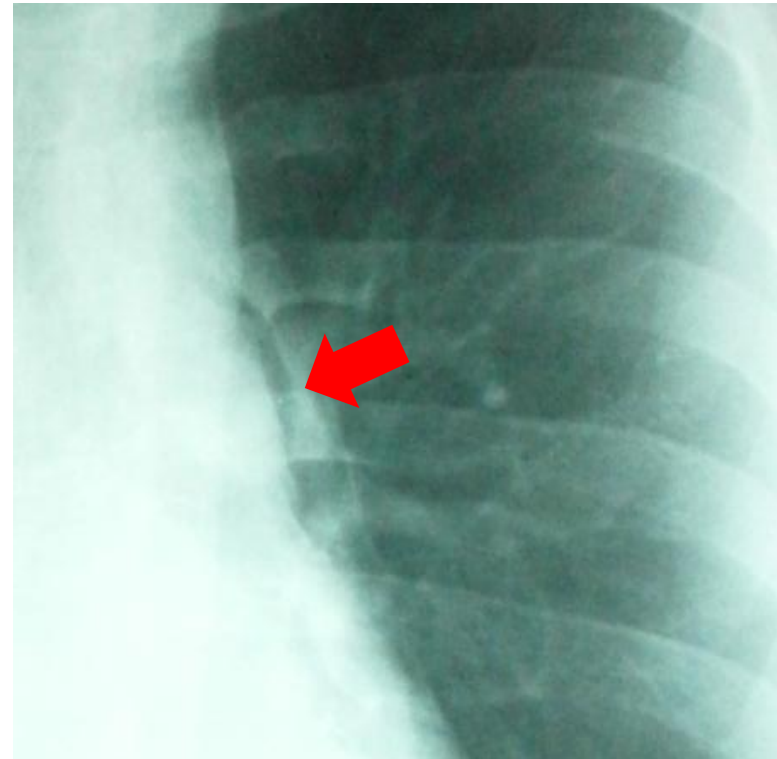
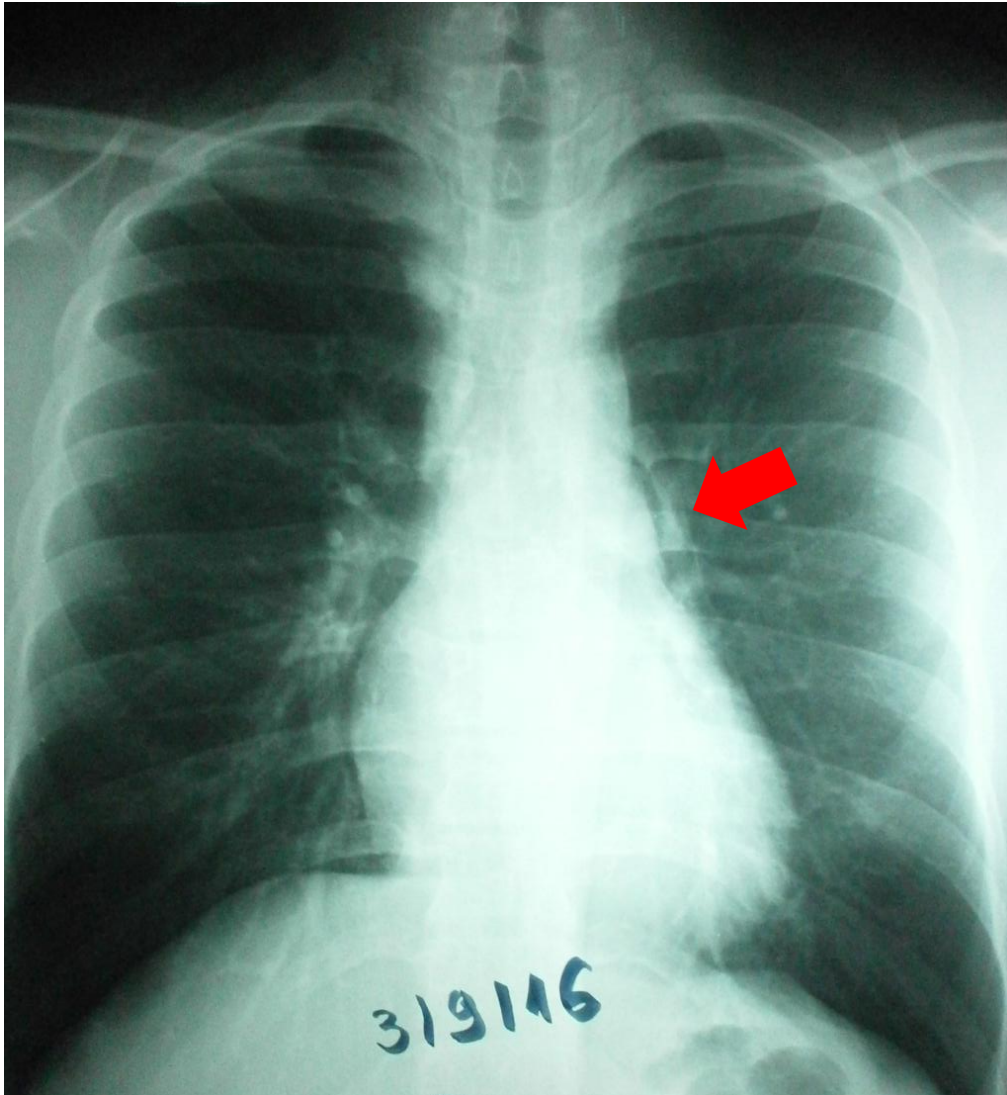
Homme de 25ans douleur
thoracique



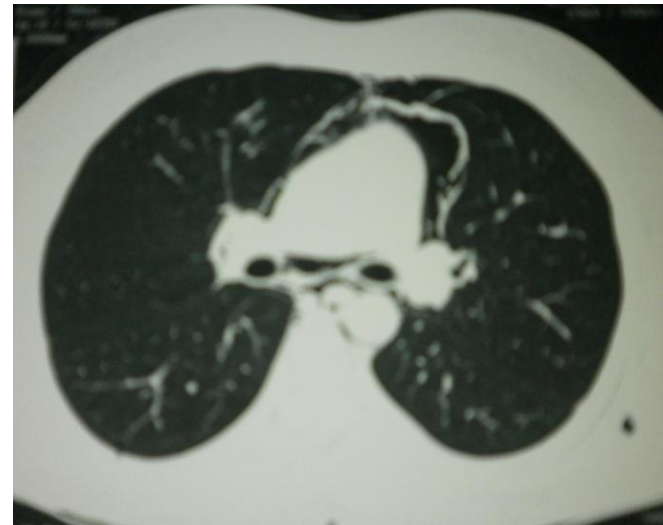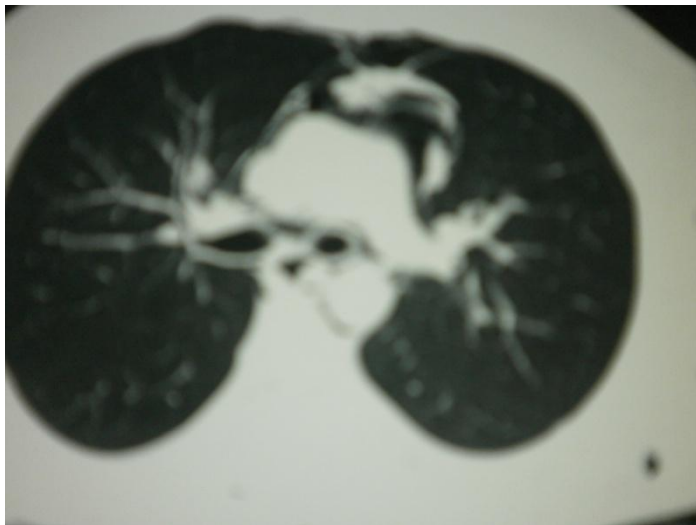
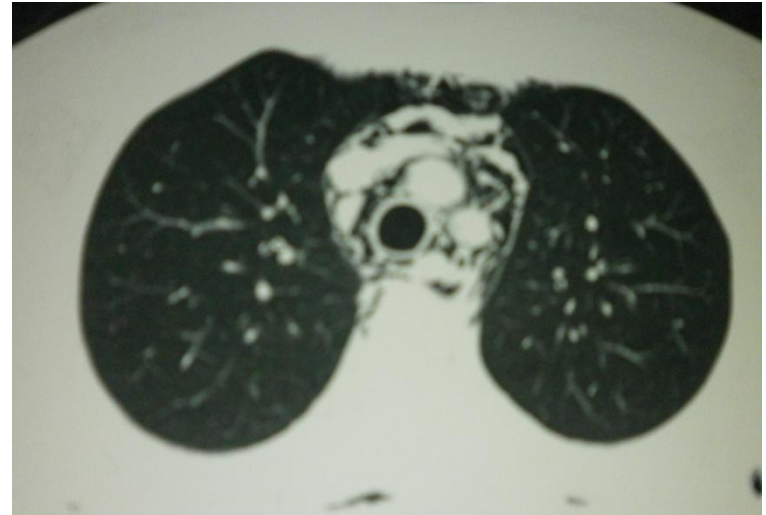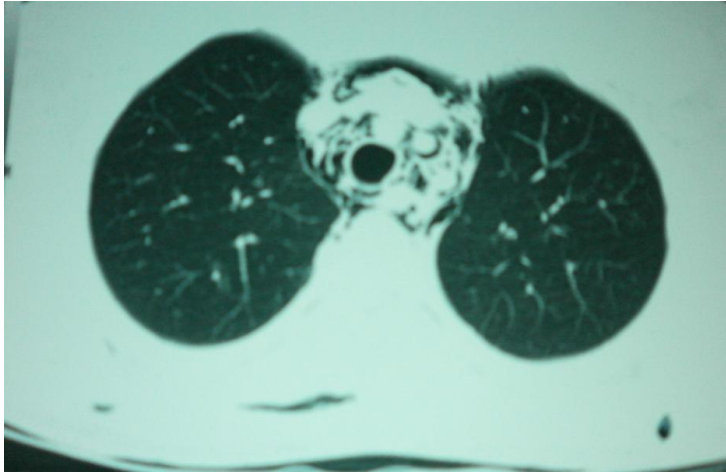Emphyseme sous cutanée(cérvicale)



Liséré aréique pérимédiastinale



Scanner thoracique : Pneumomédiastin



Un pneumomédiastin spontané

- Résulte d'un éclatement d'alvéoles ou bronchioles sous-pleurales suite au levage de lourdes charges, d'infections virales ou d'un autre barotraumatisme.
- Dans la plupart des cas, en plus de l'anamnèse évocatrice, le tableau clinique est relativement bénin.
- L'emphysème médiastinal spontané n'a généralement besoin d'aucun traitement, ou tout au plus d'un traitement symptomatique, pour autant qu'il n'y ait aucun indice de causes graves ou de pathologies annexes significatives.
- Un emphysème médiastinal sur médiastinite est généralement facile à distinguer d'un traumatique par l'anamnèse et le

